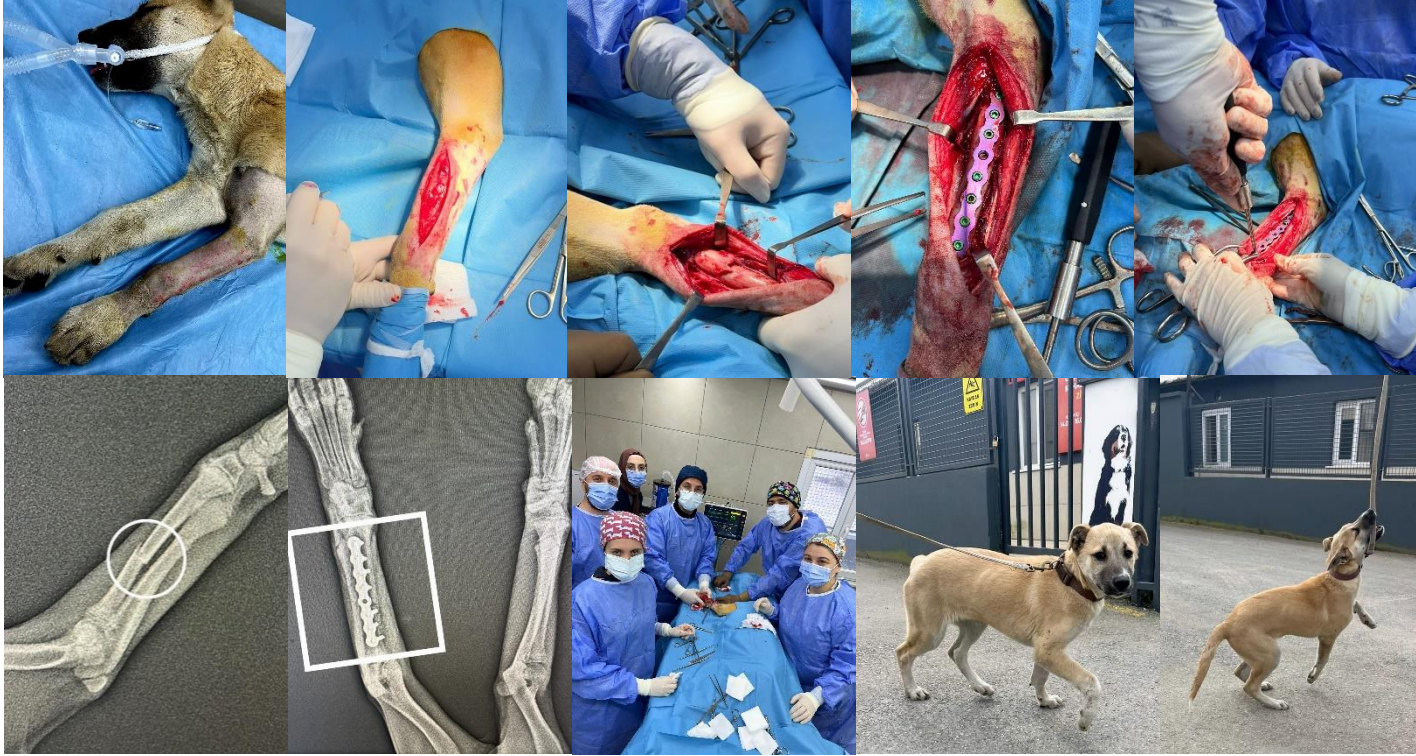


VAKA - XIII**RADIUS-ULNA KIRIĞINDA OSTEOSENTEZ OPERASYONU- KÖPEK**

06 Mart 2024 tarihinde 'topallayan yavru köpek' ihbarı ile ekiplerimizce sokaktan alınarak Hekimbaşı Sahipsiz Hayvan Bakımevimize getirilen köpeğin yapılan muayenesinde sol ön kolunda (radius-ulna) kemik doku kırığı tespit edildi.

Stabilitesi sağlanarak 07 Mart 2024 tarihinde osteosentez operasyonuna alınan köpeğin, kırık kemik uçları karşı karşıya getirilerek plaka ile sabitlendi. 29 Mart 2024 tarihine kadar bakımları tarafımızca yapılan, sahiplendiremediğimiz altı aylık erkek ve melez olan DUMAN, alındığı ortama geri bırakıldı.



İstanbul Veteriner Hekimler Odası 2024 Yılı Alt Sınır Ücret Tarifesi'ne göre yapılan tedavinin asgari parasal değeri;

| | |
|-----------------------|---------------------|
| Muayene | 870,00 |
| Röntgen | 990,00 |
| Hemogram | 880,00 |
| Plaka ile Osteosentez | 11.000,00 |
| Hospitalizasyon | 14.950,00 |
| Toplam | 28.690,00 TL |

Sena **ERKINAY** Veteriner Hekim
Gül Büşra **YILMAZ** Veteriner Hekim
Rüştü **KARATAŞ** Veteriner Hekim
Mehmet Turhan **KÜSER** Veteriner Hekim
Esat **KEMİKKİRAN** Veteriner Hekim
Yasin **YERLİKAYA** Veteriner Sağlık Teknikeri
Aycan **AKÇAY** Veteriner Sağlık Teknisyeni
Hekimbaşı Sahipsiz Hayvan Bakımevi