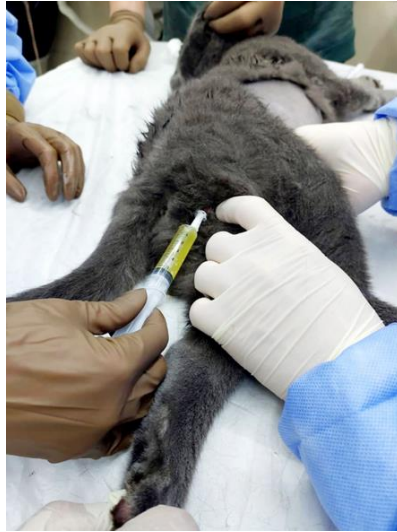
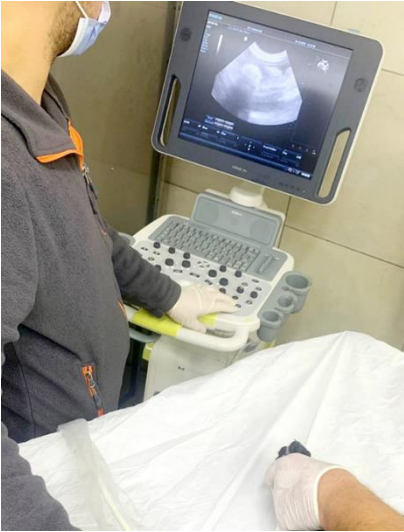

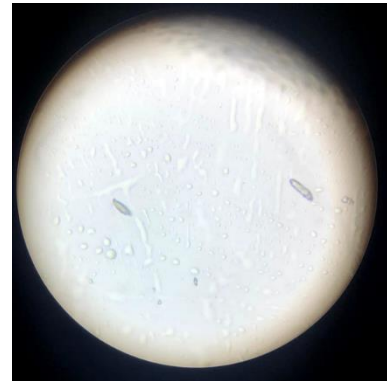VAKA - VI

CALCIUM PHOSPHATE CRYSTALS IN URINE-KEDİ

1-İdrar yapmakta zorlanan, halsiz kedi ihbarı ile sokaktan alınan kedide idrar kesesinde (vesica ürinaria) kalsiyum fosfat kristalleri tespit edildi.



2-Önce ultrason incelemesi yapıldı. Akut böbrek yetmezliği başlangıcı ve idrar kesesi çeperinde kalınlaşma izlendi. Ardından idrar analizi yapılarak kalsiyum fosfat kristalleri görüldü. Kediye sonda takılarak ve tedaviye alındı. Yaklaşık 15 gün süren tedavi süreci sonrası kedi şifa bularak alındığı ortama geri bırakıldı.



3- İstanbul Veteriner Hekimler Odası 2023 Yılı Alt Sınır Ücret Tarifesi'ne Göre Yapılan Tedavinin Yaklaşık Karşılığı

Muayene	460,00
Ultrasound Abdominal Muayene	1.300,00
İdrar Muayenesi (Strip)	280,00
İdrar Yolları Sondalama (Flutd)	450,00
Hospitalizasyon (15 gün)	3.750,00
Toplam	6.240,00 TL